

CUERPOS EXTRAÑOS EN VÍA AÉREA

FOREIGN BODY IN AIRWAY

DR. LUIS CABEZAS L. (1), DRA. MAYA KUROIWA M. (2)

1. DEPARTAMENTO DE OTORRINOLARINGOLOGÍA, CLÍNICA LAS CONDES.

2. BECADA CAPACITACIÓN OTORRINOLARINGOLOGIA. CLÍNICA LAS CONDES.

Email: lcabezas@clc.cl

RESUMEN

Los cuerpos extraños de la vía aérea constituyen un evento muy peligroso especialmente en niños, constituye la causa principal de muerte accidental en menores de un año y el riesgo se mantiene hasta los tres años. La prevención y el rápido diagnóstico puede salvar muchas vidas. La clínica en general puede ser muy variable desde el momento dramático de la inhalación con sofocación y ahogo hasta un examen normal una vez pasado el episodio agudo. Por esta razón el índice de sospecha y una buena historia a las personas que acompañan a los niños es fundamental.

Palabras clave: Vía aérea, cuerpo extraño.

SUMMARY

Foreign body inhalation is a dangerous event, specially in children. It is the most common cause of accidental death in children under 1 year and the risk remains up to age 3 years. Prevention and rapid diagnosis can be lifesaving. The clinic presentation and radiologic findings may be variable, since the dramatic event of sudden suffocation and choking until normal exam upon the acute presentation has stopped. A good history and high index of suspicious is paramount.

Key words: Airway, foreign body.

INTRODUCCIÓN

La obstrucción de la vía aérea por cuerpo extraño es una patología frecuente, siendo un desafío al que se ven enfrentados los médicos en un servicio de urgencia constantemente; en especial para los otorrinolaringólogos, ya que esta patología corresponde a la primera causa de muerte de la especialidad.

La mayor parte de los casos se reparte en los pacientes pediátricos, donde la inmadurez propia del proceso de deglución, la falta de todas las piezas dentarias que impide una masticación completa y la curiosidad por llevarse distintos objetos a la boca; los transforman en el grupo de mayor riesgo (1). Sin embargo, los adultos mayores también representan un grupo de riesgo, existiendo un aumento de los casos a esa edad.

A partir de los 6 meses, los niños se vuelven vulnerables a la aspiración de cuerpos extraños, ya que es cuando inician a desarrollar la pinza gruesa y son capaces de tomar los objetos por sus propios medios. El grupo entre 1 a 3 años, representa la mayor frecuencia, en especial los niños de 2 años que representan hasta un 48% de los casos (2).

La bibliografía internacional, especialmente en EE.UU., muestra una mortalidad que varía entre las 500 y 2000 muertes anuales, con predominio del sexo masculino (2). En nuestro país la mortalidad ha presentado un descenso en el tiempo, con una tasa actual de mortalidad de 4.99 por 100.000 habitantes, representando un 68% de las muertes en otorrinolaringología. Respecto a la mortalidad por edad, esta es mayor

en los menores de 1 año, con una tasa de 90.5 por 100.000 habitantes, luego la tasa disminuye a 0.8 por 100.000 habitantes hasta los 14 años, con un nuevo aumento en los adultos mayores (3).

Dentro de los cuerpos extraños, los más frecuentes son los de origen orgánico, tanto para niños como adultos, representando entre un 60 a 80% de los casos, destacan los frutos secos, en especial el maní; que se ha encontrado hasta en un 52% de los casos. De los cuerpos extraños no orgánicos destacan el plástico, trozos de juguetes y útiles escolares (4).

Todo lo expuesto refleja la gravedad del cuadro y la necesidad de un conocimiento acabado del manejo, no solo del especialista, sino también del médico general, por lo menos en el enfrentamiento inicial.

CLÍNICA

Para comprender la sintomatología y la forma en que se realiza el diagnóstico, se debe entender la fisiopatología. El cuerpo extraño, al ser aspirado, provocará el conocido síndrome de penetración, caracterizado por dos fases, una inicial que corresponde al reflejo de bloqueo laríngeo, ocurriendo espasmo laríngeo, lo que conlleva dificultad respiratoria, tiraje, cornaje y en algunas ocasiones cianosis; luego un segundo reflejo de tos expulsiva, con la que se intentará eliminar el cuerpo extraño. Si esto no ocurre, el cuerpo extraño pasará a la subglotis y puede quedar ahí por mucho tiempo, incluso ser asintomática su presencia, claramente esto dependerá de su tamaño y localización en la vía aérea. A su vez esto puede provocar complicaciones a largo plazo, como neumonías, bronquiectasias, hemoptisis, abscesos, entre otras. Se ha visto que un cuerpo extraño retenido por más de 30 días puede provocar remodelación de la vía aérea con engrosamiento de la pared bronquial, daño en el cartílago y fibrosis (5).

El espectro de síntomas es amplio, variando según localización del cuerpo extraño.

- **CE Nasal:** Esta ubicación es muy frecuente, pero de importancia menor. Aun así el manejo debe ser rápido ya que existe riesgo de aspiración a segmentos más profundos e inferiores. Dentro de los síntomas podemos encontrar obstrucción nasal, estornudos, rinorrea mucosa y/o mucopurulenta, rara vez encontramos dolor. Especial atención requieren las pilas, cuya frecuencia ha aumentado en los últimos años y pueden provocar quemaduras importantes.
- **CE Laríngeo:** Aquí ocurrirá el síndrome de penetración. Caracterizado por las dos fases ya descritas. Los síntomas van desde dificultad respiratoria, tiraje, cornaje y en algunas ocasiones cianosis cuando la insuficiencia respiratoria es mayor.
- **CE Traqueal:** En esta ubicación el cuerpo extraño puede quedar fijo o móvil. En la primera opción la tos es el síntoma característico, en la segunda podemos encontrar tos persistente, estridor, dificultad respiratoria. El signo del "papirotazo" está clásicamente descrito, en donde el choque del CE en la tráquea mientras el paciente ventila provoca un ruido audible característico.

- **CE bronquial:** La sintomatología puede ser menos evidente, si la obstrucción del bronquio es parcial, puede provocarse una hiperinsuflación del pulmón por un mecanismo de válvula, manifestándose como tos, dificultad respiratoria variable y sibilancias; en el caso de que la obstrucción sea total podemos encontrar atelectasias o un síndrome de condensación.

En cuanto a la localización del CE en la vía aérea, las diferentes casuísticas muestran: CE laríngeo 6% a 26%, CE traqueal 14%, CE bronquial 60%-80% y de ellos, bronquio derecho o izquierdo 70% y CE bilateral 3% (6). La bibliografía internacional concuerda con que es más frecuente la ubicación en el bronquio derecho, por su posición más verticalizada respecto al bronquio izquierdo, pero cabe destacar que en niños muy pequeños la ubicación es casi equitativa dada la incipiente posición horizontal del bronquio izquierdo.

DIAGNÓSTICO

El diagnóstico se basa en la alta sospecha clínica y los procedimientos diagnósticos.

La Anamnesis es nuestro primer acercamiento, en el caso de pacientes que lleguen estables y en la mayoría de los casos nos lleva al diagnóstico. La presencia de terceros en el momento de la aspiración es lo más orientador para el diagnóstico, pero ante la ausencia de testigos, la aparición de disnea súbita y/o tos paroxística son altamente indicativas. Sobre todo si ocurre en niños entre 1 a 3 años. En el caso de historia de larga data de neumonías a repetición, atelectasias persistentes, tos de difícil manejo en niños, siempre se debe plantear como diagnóstico diferencial la presencia de algún cuerpo extraño en la vía aérea baja. Según la literatura internacional, la anamnesis es la herramienta más útil, sensible y específica para el diagnóstico de cuerpo extraño en vía aérea (7, 8).

El examen físico está normal en un rango no despreciable, de hecho se ha visto que entre un 15 a 45% de los pacientes con broncoscopias positivas para cuerpos extraños tenían un examen físico normal en el preoperatorio (9). Muy pocas veces nos encontraremos con un niño con claros signos de insuficiencia respiratoria aguda. El examen pulmonar es el punto crítico en el examen físico, siendo de alta sensibilidad (90%), pero baja especificidad (4); en él podemos encontrar signos de obstrucción, como disminución de murmullo pulmonar en un segmento específico o campo pulmonar, también taquipnea o sibilancias. Así el examen físico se transforma en un importante orientador de la gravedad del cuadro más que un elemento diagnóstico por sí solo.

El estudio por imágenes debe ser considerado solo como complementario, dada su baja sensibilidad, pero muchas veces será útil para determinar si el cuerpo extraño se encuentra en vía aérea o en vía digestiva (10). Se recomienda la solicitud de radiografía de cuello y tórax, con proyecciones antero posteriores y laterales. El hallazgo más frecuente es la hiperinsuflación, luego le siguen, cuerpo extraño visible, neumotórax, atelectasias y neumonías (1). La sensibilidad de la radiografía varía

según la naturaleza del cuerpo extraño, pero se ha descrito que hasta 11% de los CE son detectables en la radiografía, por lo que ante la presencia de una alta sospecha clínica y radiografía normal, se debe realizar de todas maneras el estudio endoscópico (11). En el último tiempo uso de la tomografía computada ha aumentando, por su alta sensibilidad (100%) y especificidad (90%), sobre todo para detectar objetos que no son detectables fácilmente a la radiografía por ser radio lúcidos (12).

TRATAMIENTO

Los cuerpos extraños de vía aérea constituyen una urgencia médica y deben ser extraídos lo antes posible, dadas las complicaciones que pueden producir con el paso del tiempo. El médico general debe sospecharlo, estabilizar al paciente si es sintomático y establecer los criterios de derivación hacia un centro donde pueda ser extraído.

El método de extracción es la broncoscopia, procedimiento que es la única manera de hacerlo y no presenta contraindicaciones, se hace bajo anestesia general y es a través de un broncoscopio rígido con una buena iluminación que permita su detección en forma fácil. Es bien tolerado aún en personas que presentan problemas pulmonares previos dado que los broncoscopios cuentan con canales de trabajo y también vías independientes a través de las cuales se puede mantener una anestesia general adecuada.

Hoy en día se cuenta con pinzas en las cuales se puede introducir una fibra óptica la cual da una imagen excelente, lo que reduce el tiempo del procedimiento y sobretodo el riesgo dado, que en general debe realizarse en forma rápida y segura (Figura 1).

En la Figura 2 se ve la imagen de una aguja en un bronquio que está siendo extraída en una paciente. El único motivo de consulta fue tos. La Figura 3 muestra el tamaño de la aguja.

No existen grandes diferencias en cuanto al manejo del cuerpo extraño cortante o no, sin embargo según mi experiencia son muchos más complicados los cuerpos extraños vegetales como por ejemplo el maní el cual se puede partir y comprometer más aún la vía aérea.

En todos los casos es posible llegar al cuerpo extraño especialmente en niños cuyo diámetro de la vía aérea es pequeño, muchas veces cuando ha transcurrido un tiempo desde la inhalación hasta la extracción nos encontramos con secreción purulenta en la vía aérea y ésta nos va a conducir hasta la localización del objeto. Una vez extraído es importante realizar un buen lavado bronquial y una hiperinsuflación del pulmón si éste se encuentra atelectásico.

Muy importante es contar con un anestesiólogo que permita trabajar en equipo y que tenga experiencia en manejo de patología de vía aérea.

Las complicaciones de la extracción están dadas fundamentalmente por

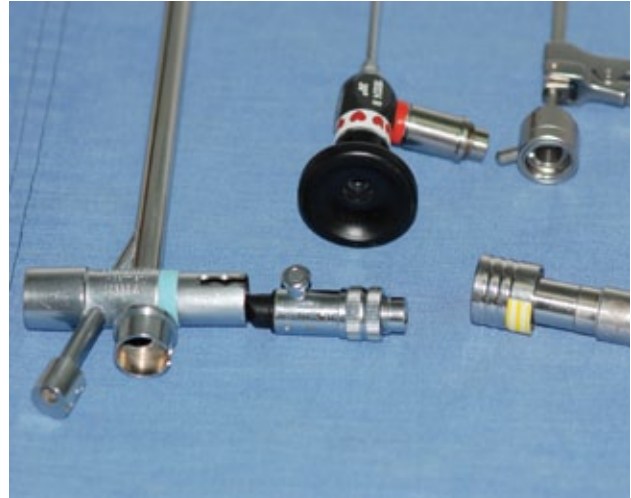

Figura 1.

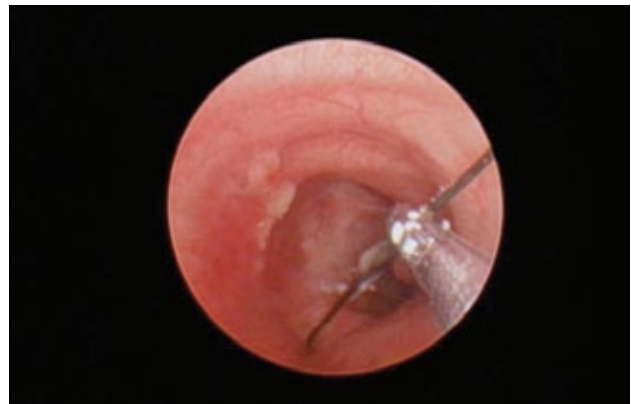

Figura 2.

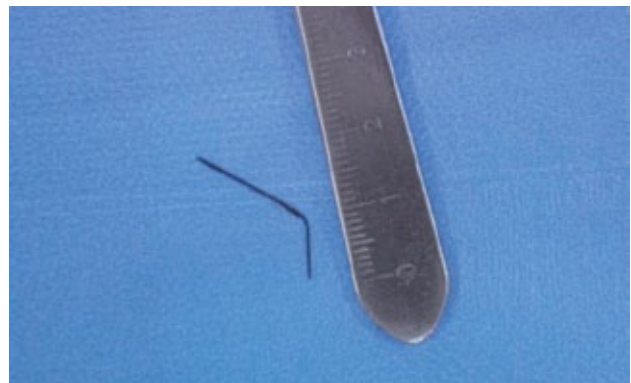

Figura 3.

compromiso de la vía aérea especialmente en niños en quienes durante la maniobra de extracción se puede fragmentar el cuerpo extraño y comprometer el pulmón sano, por esta razón es importante la experiencia del otorrinolaringólogo. En caso de que haya retardo en la derivación o no se sospeche la presencia del cuerpo extraño puede conducir a complicaciones infecciosas como neumonías o incluso abscesos pulmonares.

En la Figura 4 se observa una radiografía con una atelecatisia pulmonar izquierda con hiperinsuflación pulmonar derecha y desplazamiento del mediastino producido por un hollejo de uva que fue extraído en el servicio.

Una complicación tardía la constituyen las estenosis subglóticas o traqueales cuando el procedimiento ha sido largo y no con el instrumental adecuado.

En Chile no contamos con estadísticas claras en cuanto a la incidencia, sin embargo nuestra impresión es que han ido en disminución especialmente por la educación de los pediatras y médicos generales que informan a los padres de los riesgos de manipular objetos pequeños en menores de tres años, simultáneamente los juguetes están rotulados con la edad adecuada para manipularlos y los medios de comunicación también han jugado un papel fundamental. Todo lo anterior se ha traducido en una disminución de la mortalidad en niños por esta causa desde una tasa de 8 muertes por 100.000 habitantes a comienzo de los años 90 hasta 2,5 muertes por 100.000 habitantes en la década del 2000.

CONCLUSIONES

1. Lo más importante es la educación de los padres con el fin de evitarlos. Se debe evitar la exposición de niños pequeños a objetos que puedan ser potencialmente aspirados, lo mismo ocurre con la alimentación; clásicamente se dice que un niño no puede comer maní mientras no sepa escribir la palabra.

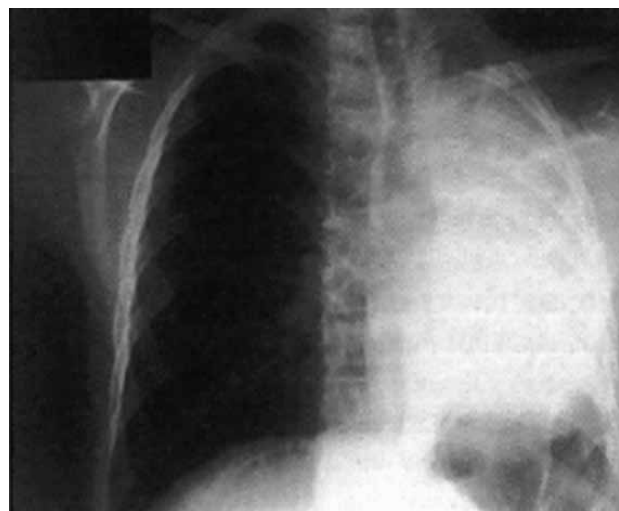


Figura 4.

2. Debe existir un alto índice de sospecha del equipo médico tanto de atención primaria, como de los servicios de urgencia con el fin de pensar en el diagnóstico aún cuando la historia no sea clara y la radiología sea normal.

3. La resolución debe ser rápida y oportuna, en caso no se cuente con los medios para resolver estos pacientes deben ser derivados lo antes posible hacia centros donde exista tanto un equipo médico con experiencia asociado a un instrumental adecuado.

REFERENCIAS BIBLIOGRÁFICAS

- Lara C, Faba G, Caro J. Diagnóstico, manejo y actualización en cuerpo extraño aerodigestivo. *Rev Otorrinolaringol Cir Cabeza Cuello* 2008; 68:309-318.
- Cataneo AJ, Cataneo DC, Ruiz RL Jr. Management of tracheobronchial foreign body in children. *Pediatr Surg Int*. Feb 2008; 24(2):151-6.
- Bejar M, Cevo J, Romero M, Iñiguez R. Mortalidad nacional en otorrinolaringología. *Rev Otorrinolaringol Cir Cabeza Cuello* 2007; 67: 31-37.
- Korta J, Alberdi A, Belloso, J. Cuerpos extraños en la vía respiratoria. *Protocolos de la asociación española de pediatría*, capítulo 7. Consultado el 28 de noviembre de 2010. Disponible en www.aeped.es/protocolos
- Tang L, Xu Y, Wang Y, Wang C, Zhu G, et al. Airway foreign body removal by flexible bronchoscopy: experience with 1027 children during 2000-2008. *World J Pediatr* 2009 Aug;5(3) 191-195.
- Iñiguez R, Iñiguez R, De la Paz F. Cuerpos extraños de vía aérea de difícil extracción en niños. *Rev Otorrinolaringol Cir Cabeza Cuello* 2008; 68:35-42.
- Digoy G. Aerodigestive Tract Foreign Bodies. *Otolaryngol Clin N Am* 2008; 41: 485-496.
- Even L, Heno N, Talmon Y, et al. Diagnostic evaluation of foreign body aspiration in children: a prospective study [erratum appears in *J Pediatr Surg*. 2005 Nov;40(11):1815 Note: Lea, Even [corrected to Even,Lea]; Nawaf,Heno [corrected to Heno,Nawaf]; Yoav, Talmon [corrected to Talmon, Yoav]; Elvin, Samet [corrected to Samet, Elvin]; Ze'ev, Zonis [corrected to Zonis, Ze'ev]; Amir, Kugelman [corrected to Kugelman, Amir]. *J Pediatr Surg* 2005;40(7):1122-7.
- Zur KB, Litman RS. Pediatric airway foreign body retrieval: surgical and anesthetic perspectives. *Paediatr Anaesth*. 2009 Jul;19 Suppl 1:109-17.
- Zaup P, Saxena A, Barounig A, Hollwarth Micheal. Management Strategies in Foreign Body Aspiration. *Indian Journal of Pediatrics*. 2009 Feb; 78:157-161.
- Assefa D, Amin N, Stringel G, Dozor AJ. Use of decubitus radiographs in the diagnosis of foreign body aspiration in young children. *Pediatr Emerg Care*. 2007;23(3):154-7.
- Huang HJ, Fang HY, Chen HC, Wu CY, Cheng CY, Chang CL. Three-dimensional computed tomography for detection of tracheobronchial foreign body aspiration in children. *Pediatr Surg Int*. Feb 2008;24(2):157-60.
- Cohen S, Avital A, Godfrey S, Gross M, Kerem E, Springer C. Suspected Foreign Body Inhalation in Children: What are the Indications for Bronchoscopy?. *J Pediatr* 2009; 155:276-80.

Los autores declaran no tener conflictos de interés, en relación a este artículo.