

# DETECCIÓN PRENATAL DE CARDIOPATÍAS CONGÉNITAS

DR. FERNANDO VIÑALS L.

GINECO-OBSTETRA.

CLÍNICA SANATORIO ALEMÁN.

CONCEPCIÓN.

fvinals@gmail.com

DRA. GABRIELA ENRÍQUEZ G.

CARDIÓLOGA INFANTIL.

DEPARTAMENTO DE PEDIATRÍA.

CLÍNICA LAS CONDES.

## RESUMEN

Las cardiopatías congénitas son las anomalías mayores más frecuentes al nacer. Es probable que uno de cada 100 recién nacidos vivos sea portador de algún defecto de su corazón. Cerca de un tercio de estos son defectos graves, que comprometerán la capacidad funcional y podrán ocasionar incluso la muerte. Algunas de las anomalías incluidas en este grupo se benefician con el diagnóstico prenatal, al permitir programar un manejo adecuado y oportuno inmediatamente después del parto. A pesar del incremento sostenido en la pesquisa prenatal de estos defectos, la detección es menor que lo que la prevalencia e impacto de estas malformaciones amerita. El corazón fetal es un órgano complejo de evaluar. En el transcurso de este artículo, se enumerarán los métodos más apropiados, vigentes y consensuados para la detección prenatal de cardiopatías congénitas, así como también sus limitaciones (1). Estos permitirán programar de manera adecuada el control ecográfico de las gestantes de bajo y alto riesgo de dar a luz un recién nacido con una malformación de su corazón.

## SUMMARY

Congenital heart diseases are the most frequent major defect at birth and the major cause of infant death due to congenital anomalies. Prenatal diagnosis of some heart defects improves early neonatal management and thus reduces mortality and morbidity rates. However, antenatal

diagnosis remains problematic. The present article analyzes the current guidelines to screen the fetal heart in low and high risk pregnancies and the present Chilean politics of health regarding confirmation of diagnosis during the perinatal period.

Key words: Congenital heart disease, Prenatal diagnosis, Screening.

## INTRODUCCIÓN

Las cardiopatías congénitas son las anomalías mayores más frecuentes al nacer. Aunque no existe consenso, es muy probable que cerca del 1% de los recién nacidos sean portadores de algún defecto estructural de su corazón. Afortunadamente, cerca de la mitad de estos son defectos menores, sin consecuencias a largo plazo. Sin embargo, los defectos mayores son responsables del 20% de las muertes neonatales y cerca de la mitad de las muertes relacionadas a anomalías congénitas durante la infancia. Aunque no existe una definición uniforme, se considera como defecto mayor aquella anomalía estructural del corazón fetal y/o de los grandes vasos que requiera terapia quirúrgica o cateterismo intervencionista durante los primeros 6 meses de vida. Su incidencia es de aproximadamente 3-5 por cada 1000 nacidos vivos. Un grupo de estos defectos mayores pueden presentarse clínicamente en forma brusca, con un súbito deterioro de la función cardíaca. Estas formas, denominadas críticas, pueden determinar la muerte, incluso antes de su diagnóstico clínico. Recientes estudios han demostrado que el re-

conocimiento antenatal de algunas formas de cardiopatías congénitas permite programar un transporte "intra-uterino" a un centro de referencia más cercano o un manejo oportuno neonatal en el caso que la unidad de recién nacidos esté capacitada para esto. Este manejo perinatal programado ha demostrado una mejoría significativa en la condición neonatal peri-operatoria de algunas formas de defectos estructurales cardiacos, principalmente una menor incidencia de acidosis metabólica, hipoxemia y requerimientos de ventilación asistida. Esto tendría importancia en el resultado a largo plazo, posterior a la corrección o paliación quirúrgica de la anomalía. Sin embargo, este papel relevante del diagnóstico prenatal no se condice con la variable capacidad de detección que la aplicación del ultrasonido prenatal reporta. Varios factores pueden afectar la pesquisa de un defecto cardiaco fetal (Tabla 1).

Por otro lado, se ha demostrado una mejoría en el rendimiento diagnóstico de cardiopatías congénita cuando se ha programado un entrenamiento continuo del personal que efectúa las ecografías durante el embarazo. Junto a esto, que este personal tenga la posibilidad de referir aquellos casos sospechosos y que de esta referencia surja una información que vaya incrementando su experiencia a lo largo del tiempo.

#### TÉCNICA ACTUAL DE PESQUISA

La Sociedad Internacional de Ultrasonido en Obstetricia y Ginecología (ISUOG) propuso el año 2006 una guía para el examen cardiaco fetal (1). Las pacientes de bajo riesgo, o sea sin factores de riesgo de dar a luz un recién nacido con malformación cardiaca y que concentra aproximadamente el 90% de la población gestante, deben ser sometidas a un examen cardiaco ecográfico, incluido en el ultrasonido rutinario del segundo trimestre del embarazo. Algunas recomendaciones generales de relevancia son propuestas, existiendo interpretaciones pertinentes a considerar según nuestra realidad nacional:

1. La edad gestacional para la pesquisa debe ser entre las 18-22 semanas de gestación. La guía hace mención que el examen se puede efectuar en forma satisfactoria a las 22 semanas. Considerando el tamaño de las estructuras cardiacas, es muy probable el examinador pueda evaluar cómodamente el corazón fetal entre las 22-24 semanas de embarazo. El examen efectuado al principio del segundo trimestre es a veces más dificultoso.

2. En caso que se disponga, el operador debe intentar utilizar el transductor de mayor frecuencia, con el fin de obtener la mejor resolución diagnóstica, pero sin que esto determine un desmedro en la imagen por reducción de la penetración acústica. La imagen de grises del equipo debe estar configurada con baja persistencia, una sola zona focal, un área de campo visual circunscrita al tórax fetal y con un zoom de a lo menos un tercio del tamaño de la pantalla. En caso que el equipo disponga de armónicas, estas deben estar activas. Idealmente, debe utilizarse el cine loop para evaluar la cruz del corazón y las válvulas en los distintos momentos del ciclo cardiaco.

#### TABLA 1. FACTORES QUE PUEDEN AFECTAR LA DETECCIÓN PRENATAL DE UN DEFECTO CARDIACO FETAL

- Experiencia del examinador
- Obesidad de la paciente
- Presencia de cicatrices abdominales
- Edad gestacional al momento del examen
- Frecuencia del transductor
- Volumen de líquido amniótico
- Posición fetal

3. Las normas no hacen mención específica a la utilización del Doppler color. La inclusión de esta modalidad de visión al examen de screening mejora la sensibilidad de pesquisa de algunas condiciones patológicas. La visualización con color permite detectar rápidamente una regurgitación valvular o un flujo a través de estructuras en las cuales no debiera existir (por ejemplo una comunicación interventricular). Si la escala de color está apropiadamente configurada para el corazón fetal de segundo trimestre (alrededor de 50 cm/seg), una turbulencia post valvular sigmoidea llamará la atención del operador, siendo éste el signo de alerta para la detección de una estenosis valvular.

4. El ritmo cardiaco habitualmente está en el rango de 120-160 latidos por minuto. Bradicardia o taquicardias transitorias son habituales y no deben alarmar. Frecuencias mantenidas bajo 110 o sobre 180 requerirán una evaluación ecocardiográfica fetal, ante la posibilidad de producir distress fetal.

Las guías proponen un "examen cardiaco básico" y un "examen cardiaco básico extendido".

#### EXAMEN CARDIACO BÁSICO

Corresponde a la visión de 4 cámaras. Este corresponde a un plano transversal a nivel del tórax fetal, en el cual el corazón presenta 4 cámaras que ocupan aproximadamente un tercio del tórax y dos tercios del corazón se localizan en el hemitórax izquierdo. La punta del corazón está hacia la izquierda, desviada aproximadamente  $45^\circ \pm 20^\circ$  de una línea imaginaria trazada en sentido anteroposterior, pasando por el cuerpo vertebral de la columna fetal. Un elemento de ayuda es que el operador haya identificado con anterioridad el estómago fetal, órgano que debe estar al mismo lado del ápex cardiaco. Esto no excluye un situs inversus completo, condición infrecuente y muchas veces sin significado clínico (2).

La visión de 4 cámaras es el pilar esencial del examen cardiaco fetal.

El operador debe observar la presencia de 2 aurículas que a esta edad gestacional debe ser similares en tamaño, con un foramen central que habitualmente no supera el tercio del tabique interauricular. Este tiene un flap que se moviliza durante el ciclo hacia la aurícula izquierda, que corresponde al flujo de sangre oxigenada que preferencialmente entra a la aurícula derecha y pasa a la izquierda para distribuirse hacia la circulación sistémica. La porción más apical del septum interauricular se denomina septum primun y forma parte de la cruz del corazón. Este segmento siempre debe ser visualizado. La aurícula izquierda está habitualmente localizada por delante de la columna fetal y de la aorta torácica, siendo posible visualizar una o dos de las cuatro venas pulmonares desembocando en ella. En relación a los ventrículos, ambos son también similares en tamaño a esta edad de embarazo y sus paredes musculares deben ser también simétricas, sin hipertrofia. Ambos ventrículos están separados por un tabique muscular denominado tabique interventricular. Este debe visualizarse indemne, sin orificios ni shunts de sangre al evaluarse mediante Doppler color. Cualitativamente, la longitud del ventrículo derecho impresiona como menor, debido a la existencia de una banda moderadora de músculo. Esto caracteriza al ventrículo morfológicamente derecho. Las aurículas se encuentran separadas de los ventrículos por las válvulas atrio-ventriculares. Existe una válvula con 2 velos en la unión aurícula-ventricular izquierda, denominada válvula mitral. La válvula tricúspide, conformada por 3 velos valvulares, se localiza en la unión aurícula-ventricular derecha. Clásicamente, la válvula tricúspide se inserta en el tabique interventricular y se dispone más hacia el ápex que la válvula mitral. Esta característica también define al ventrículo morfológicamente derecho (Figura 1). La Tabla N°2 resume los principales elementos a visualizar en este plano de visión.

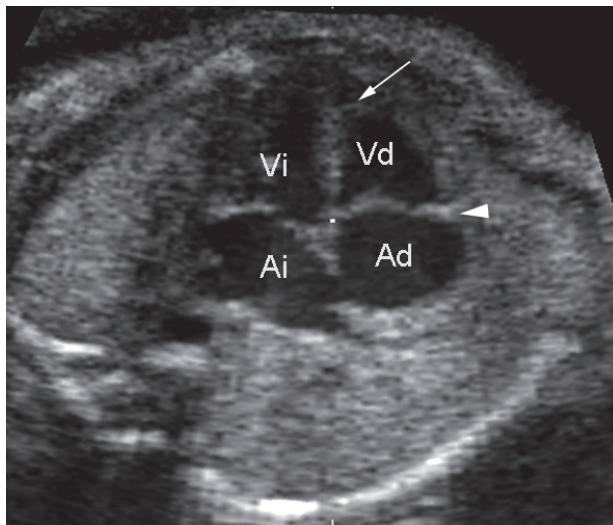


Figura 1: Visión de 4 cámaras. Ai, aurícula izquierda ; Vi, ventrículo izquierdo ; Ad, aurícula derecha; Vd, ventrículo derecho. Hacia el ápex del ventrículo derecho es posible identificar la banda moderadora (flecha). La inserción de la válvula tricúspide es más apical (cabeza de flecha).

## TABLA 2. PRINCIPALES ELEMENTOS A EVALUAR EN LA VISIÓN DE 4 CÁMARAS

1. Corazón ocupa 1/3 del tórax, su punta está hacia la izquierda.
2. 4 cámaras cardiacas visibles.
3. No debe existir derrame ni hipertrofia.
4. Ambas aurículas similares en tamaño.
5. La aurícula izquierda está por delante de la columna y de la aorta torácica. Se puede observar por lo menos una vena pulmonar desembocando en ella, además del flap del foramen oval.
6. Ambos ventrículos son similares en tamaño.
7. El ventrículo derecho tiene una banda moderadora hacia el ápex y la válvula de su unión aurícula-ventricular se inserta en el tabique interventricular, más hacia el ápex que la mitral.
8. El tabique interventricular debe observarse indemne. El interauricular tiene el foramen oval y siempre debe observarse el septum primun.

La Tabla N°3 enumera aquellos defectos cardiacos que tienen una visión anormal de 4 cámaras y que pueden detectarse en el examen cardiaco básico.

## TABLA 3. LESIONES CARDIACAS ASOCIADAS A UNA VISIÓN ANORMAL DE 4 CÁMARAS

- 1) Anomalia de la unión veno-auricular
  - a. drenaje venoso anómalo pulmonar total
- 2) Anomalia de la unión aurícula-ventricular
  - a. Atresia mitral
  - b. Atresia tricúspide
  - c. Canal atrio-ventricular
  - d. Anomalia de Ebstein
  - e. Displasia de la válvula tricúspide
- 3) Anomalia de la unión ventrículo-arterial
  - a. Atresia aórtica
  - b. Atresia pulmonar con septum intacto
  - c. Estenosis aórtica crítica
  - d. Estenosis pulmonar crítica
  - e. Coartación de la aorta
- 4) Otros
  - a. Comunicación interventricular
  - b. Miocardiopatía

### EXAMEN CARDIACO BÁSICO EXTENDIDO

El examen extendido incorpora la visión de tractos de salida. La adición de los planos de visión de las uniones ventrículo-arteriales incrementa la detección de malformaciones cardíacas. Algunos defectos estructurales de los tractos de salida pueden presentar una visión normal de 4 cámaras y, por ende, pasar inadvertidos durante el examen cardíaco básico. La Tabla N°4 enumera algunas condiciones en las cuales el examen de 4 cámaras puede ser normal.

La inclusión de la visión de los tractos de salida derecho e izquierdo permiten detectar lesiones conotroncales tales como la transposición de las grandes arterias y la tetralogía de Fallot (2). Parece evidente entonces que este examen extendido sea la forma apropiada y exigible de pesquisa cardíaca en el segundo trimestre. Sin embargo, luego de casi dos décadas de intentar promover estos planos de visión, no se han alcanzado niveles óptimos de detección, por ejemplo en comparación con la medición de translucencia nucal para la pesquisa de cromosomopatías en primer trimestre de la gestación. Existen varias razones para ello, siendo quizás las más relevantes la particular disposición espacial de los tractos de salida, que requiere una comprensión tridimensional por parte del operador, más simple para algunos que para otros. En segundo lugar, que durante largos años se intentó promover una sola metodología de evaluación de los tractos de salida, basado en planos cardiológicos. Estos no son fácilmente reproducibles por todos los operadores.

Las guías publicadas en el año 2006 proponen por primera vez, tres métodos para visualizar los tractos de salida:

1. Desde la visión de 4 cámaras y estando el septum interventricular dispuesto tangencial a los haces de ultrasonido, angular discretamente el transductor hacia cefálica fetal.
2. Desde la visión de 4 cámaras y estando el septum paralelo a los haces de ultrasonido, rotar y angular el transductor para obtener ejes largo de los grandes vasos.
3. Desde la visión de 4 cámaras e indistintamente de la posición del septum, deslizar el transductor hacia cefálica para reconocer planos transversos del mediastino fetal.

La visión de tracto de salida izquierdo confirma la presencia de un gran vaso que se origina del ventrículo izquierdo, cuya pared anterior se continúa indemne con el septum interventricular. Inmediatamente luego de su origen existe una válvula sigmoidea que se abre libremente (Figura 2). Este vaso, la aorta, tiene un curso curvo, formando al arco superior y dando origen a ramas arteriales cefálicas. Todas estas características no son detectables en los planos de pesquisa expuestos, requiriendo secciones particulares incluidas en la ecocardiografía fetal. La visión de tracto de salida derecho permite visualizar a la arteria pulmonar emergiendo del ventrículo derecho. Esta arteria emerge entonces del ventrículo que tiene una banda moderadora hacia su ápex y cuya válvula atrio-ventricular se localiza más apical que la del ventrículo izquierdo. La arteria se dirige hacia la izquierda, cruza por delante de la aorta con un curso más recto. Tiene una válvula sigmoidea que se abre libremente.

### TABLA 4. LESIONES CARDIACAS ASOCIADAS A UNA VISIÓN NORMAL DE 4 CÁMARAS

- 1) Transposición simple de las grandes arterias
- 2) Tetralogía de Fallot
- 3) Doble salida del ventrículo derecho
- 4) Tronco arterial común
- 5) Atresia pulmonar con defecto del tabique interventricular

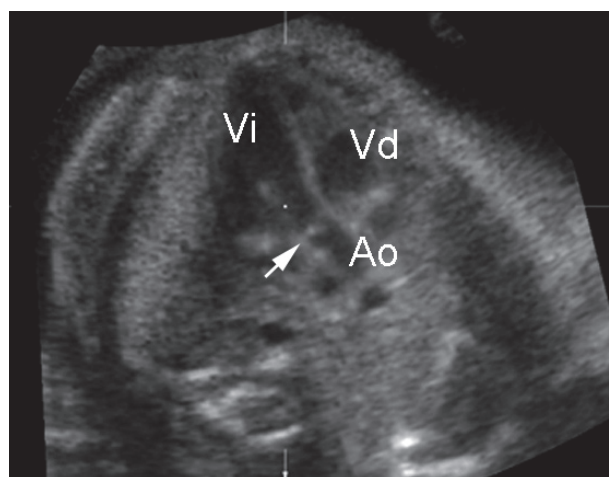


Figura 2: Visión de tracto de salida izquierdo. Vi, ventrículo izquierdo; Ao, aorta; Vd, ventrículo derecho. La flecha indica la válvula sigmoidea aórtica.

En el año 1997, Yoo y col. describieron la visión de 3 vasos (Figura 3a - 3b). Ellos describieron las estructuras posibles de identificar cuando el transductor sólo se deslizaba desde la visión de 4 cámaras, hacia cefálica, siguiendo el eje fetal y ortogonal a él. Este plano, junto a la visión de 3 vasos-tráquea, conformaron la tercera de las metodologías para alcanzar el examen extendido a los tractos de salida (Figura 4a - 4b). La diferencia más significativa es que el operador, desde la visión de 4 cámaras, sólo debe deslizar el transductor, sin rotarlo ni rotarlo (4). Este método exige que se reconozca la situación y posición fetal, que el operador imagine el eje de disposición del tronco fetal ya que el deslizamiento debe ser en ese eje y perpendicular a él. Esto último se facilita al exigirse que en la visión de 4 cámaras, sólo una costilla deba visualizarse, asegurando que la sección sea absolutamente transversa. La aplicación del examen básico extendido es en la actualidad la modalidad de pesquisa de cardiopatías congénitas para la población de bajo riesgo, durante el segundo trimestre de la gestación. Al fin de este



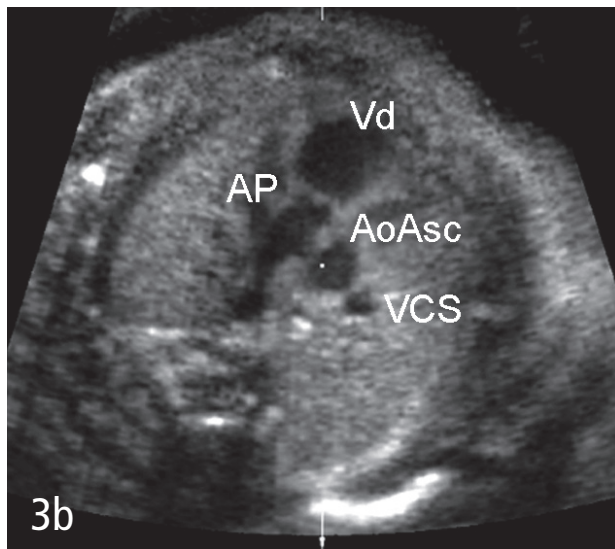
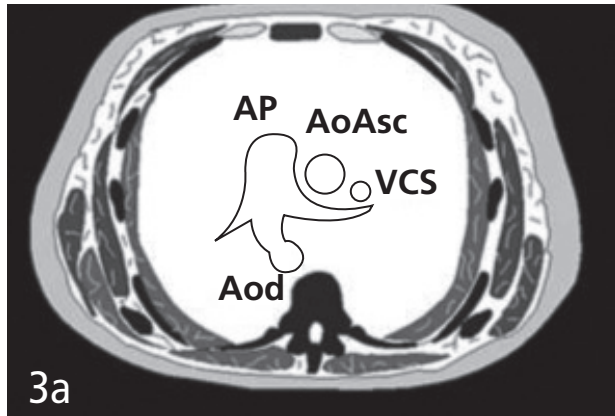


Figura 3: Visión de 3 vasos.  
De izquierda a derecha fetal se ordenan: Vd, ventrículo derecho; AP, arteria pulmonar; AoAsc, aorta ascendente; VCS, vena cava superior; Aod, aorta descendente. Este último vaso se comunica en este plano de visión con la arteria pulmonar a través del ductus arterioso.

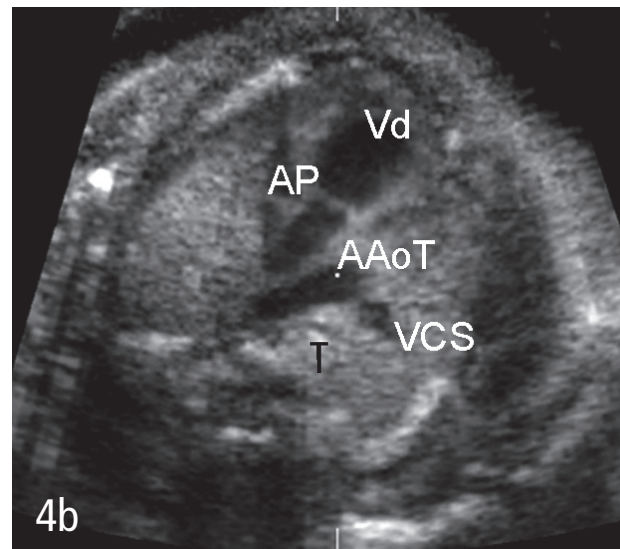
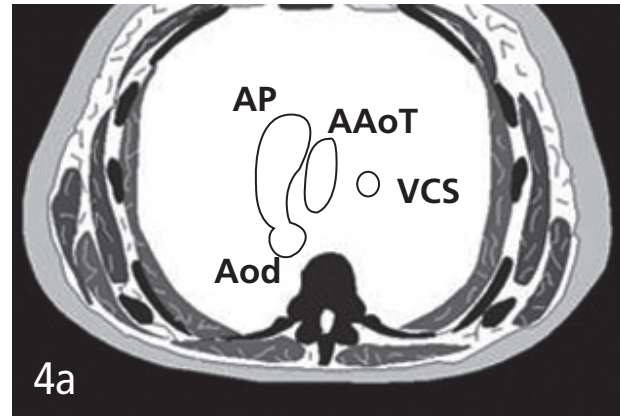


Figura 4: Visión de 3 vasos-traquea.  
De izquierda a derecha fetal se ordenan: Vd, ventrículo derecho; AP, arteria pulmonar; Aod, aorta descendente; AAoT, arco aórtico transverso; VCS, vena cava superior; T, tráquea

proceso, el operador debiera ser capaz de dejar un respaldo fotográfico o digital de los principales planos evaluados (Figura 5). Esta modalidad de screening no asegura que todos los defectos cardiacos puedan

**TABLA 5. LESIONES CARDIACAS QUE NO SE PUEDEN DETECTAR EN EL PERIODO PRENATAL**

- 1) Ductus arterioso persistente
- 2) Defecto del tabique interauricular tipo ostium secundum
- 3) Obstrucciones leves/moderadas de los grandes vasos (estenosis aórtica, estenosis pulmonar y coartación de la aorta)
- 4) Algunas comunicaciones interventriculares

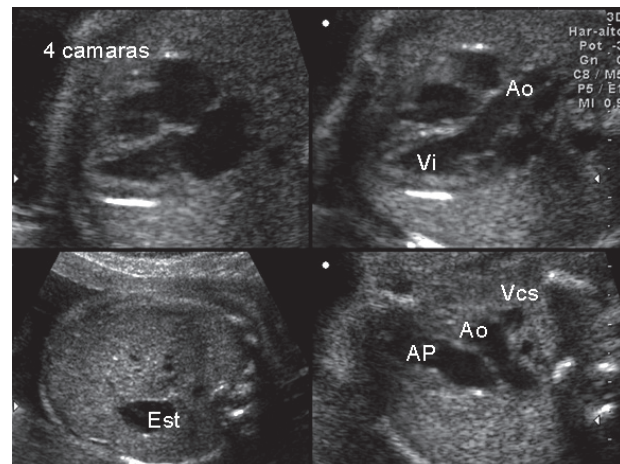


Figura 5: Resumen de planos a incluir en examen básico extendido. Vi, ventrículo izquierdo; Ao, aorta; Est, estómago; AP, arteria pulmonar; Ao, aorta; VCS, vena cava superior.

sospecharse en el periodo prenatal. Existen lesiones que no se pueden identificar durante la gestación y que se enumeran en la Tabla N°5.

La población de alto riesgo de dar a luz un recién nacido con cardiopatías congénitas debe ser sometida al examen con mayor sensibilidad diagnóstica durante la gestación, denominado ecocardiografía fetal. Existen indicaciones maternas y fetales, siendo las primeras habitualmente de origen anamnésico. La Tabla N°6 resume algunas de las indicaciones maternas más frecuentes de ecocardiografía fetal.

De la aplicación del ultrasonido rutinario durante la gestación, pueden surgir indicaciones fetales de ecocardiografía fetal, que se enumeran en la Tabla N°7.

El personal relacionado con la atención de embarazadas debe estar familiarizado con este grupo de indicaciones maternas y fetales, con el fin de indicar apropiadamente el método de confirmación/descarte adecuado, que es la ecocardiografía fetal. En este examen, el operador deberá ser capaz de efectuar un análisis detallado de la estructura y función cardíaca fetal. Deberá caracterizarse adecuadamente el situs viscero-auricular, el drenaje venoso sistémico y pulmonar, el mecanismo del foramen oval, las conexiones atrio-ventriculares y ventrículo-arteriales, la relación de los grandes vasos y secciones sagitales de los arcos ductal y aórtico. Hoy en día, se incluye además el tipo de ramificación del arco aórtico, en busca de variantes o anomalías de sus ramas. El examen utiliza Doppler color y muchas veces modo M. Hoy en día se espera que la ecocardiografía fetal tenga una capacidad diagnóstica superior al 95%. Posterior al diagnóstico, los padres deben recibir una información clara y comprensible sobre el pronóstico de la anomalía detectada, además del manejo y opciones terapéuticas existentes. Este consejo muchas veces requiere la participación de otros especialistas, tales como cardiólogo infantil, cardiocirujano infantil y genetista. Muchas pacientes deberán recibir apoyo psicológico durante el transcurso de la gestación.

#### INCREMENTO DE LA TRANSLUCENCIA NUCAL

Especial mención requiere el incremento de la translucencia nual entre las 11-13+6 semanas de gestación, como factor de riesgo de dar a luz un recién nacido con cardiopatía congénita (3). Existe una elevada asociación entre incremento de la translucencia nual y defectos cardíacos, tanto en la población de fetos cromosómicamente normales como anormales. Como método de screening, el incremento de la translucencia nual es capaz de detectar aproximadamente un tercio de los defectos cardíacos mayores, con un 5% de falsos positivos (37% para translucencia nual  $\geq 2.5$  mm y 31% para translucencia  $\geq 3,5$  mm). En el grupo de fetos cromosómicamente normales, el riesgo de dar a luz un recién nacido portador de un defecto cardíaco mayor incrementa a medida que se eleva el valor de la translucencia nual. La recomendación actual es que todos aquellos fetos con translucencia nual superior o igual a 3.5 mm sean derivados a una ecocardiografía fetal. Este signo selecciona fe-

#### TABLA 6. INDICACIONES MATERNAS FRECUENTES DE ECOCARDIOGRAFÍA FETAL Y RIESGO APROXIMADO DE DEFECTO CARDIACO FETAL

##### 1) Historia familiar

- a. Un hijo previo afectado (~2%)
- b. Dos hijos afectados (~10%)
- c. Cardiopatía materna (~4%)
- d. Cardiopatía paterna (~2%)
- e. Síndromes genéticos (variable)

##### 2) Enfermedad metabólica materna pre-existente

- a. Diabetes Mellitus (4-6%)
- b. Fenilcetonuria (12-16%)

##### 3) Infecciones maternas

- a. Parvovirus B19
- b. Rubéola
- c. Coxsackie

##### 4) Exposición a teratógenos

- a. Retinoides
- b. Fenitoína
- c. Carbamazepina
- d. Ácido valproico
- e. Litio
- f. Alcohol

##### 5) Anticuerpos maternos

- a. Anti-Ro (SSA) y Anti-La (SSB)

#### TABLA 7. INDICACIONES FETALES DE ECOCARDIOGRAFÍA

- 1) Sospecha de anomalía cardíaca durante el examen ecográfico.
- 2) Cariotipo fetal anormal demostrado.
- 3) Anomalía extracardiaca mayor.
- 4) Translucencia nual  $\geq 3.5$  mm entre las 11-13+6 semanas de gestación.
- 5) Hidrops fetal no inmune.
- 6) Alteraciones del ritmo cardíaco (taquicardia o bradicardia fetal mantenida e irregularidad persistente del ritmo).

tos en riesgo, sin ser específico para algún tipo particular de defecto cardíaco. Hoy en día, la aplicación de otros marcadores ecográficos de primer trimestre, tales como la presencia de regurgitación tricuspídea o de flujo ausente o reverso durante la contracción atrial, medido a nivel del ductus venoso, seleccionan fetos con mayores riesgo de ser portadores de defectos estructurales de su corazón ([www.fetalmedicine.com](http://www.fetalmedicine.com)).

### ROL DEL CARDIÓLOGO INFANTIL

El cardiólogo infantil empieza su intervención con la solicitud realizada por el obstetra y/o perinatólogo, una vez que este detecta alguna anomalía en el corazón fetal o ante la existencia de algún antecedente que haga que aumente la probabilidad de la existencia de ella.

Al realizar el ecocardiograma fetal el cardiólogo trata de realizar un diagnóstico lo más preciso y completo posible. La finalidad de ello es:

- Poder dar un pronóstico de vida lo más acertado posible.
- Explicar a los padres el camino a seguir con respecto a las coberturas del sistema de seguro de salud que tengan.
- Contactar a los padres con el equipo cardiovascular que atenderá al recién nacido.
- Informar al neonatólogo que recibirá al recién nacido de la patología que este presenta y de los riesgos vitales que puede tener. Esto con el fin de tomar las medidas que disminuyan en lo posible dichos riesgos, por ejemplo, la administración de prostaglandina en las cardiopatías ductus dependientes.
- Organizar para que halla un cardiólogo infantil disponible en el momento del parto, si es necesario, para comprobar el diagnóstico, iniciar terapia y disminuir la angustia de los padres.

Las cardiopatías congénitas son una de las patologías que están entre las cubiertas por la ley GES (garantías explícitas de salud). Dicha ley otorga garantías en cuanto: acceso, oportunidad en la atención, tratamiento y protección financiera para todos los pacientes con cardiopatías congénitas corregibles, independientemente del tipo de cobertura que tengan los padres (fonasa o isapres). De ahí la importancia de orientar adecuadamente a los padres en cuanto a la notificación de la malformación en la isapre o fonasa y en general, indicar el camino a seguir para facilitarles en lo posible los trámites que son muy importantes, en un momento muy difícil para ellos.

La protección de GES se inicia en el feto, una vez que se hace el diagnóstico de la cardiopatía. El feto cardiópata tiene derecho a un ecocardiograma y a una consulta con el cardiólogo y o cardiocirujano (equipo cardioquirúrgico) que lo atenderá una vez nacido. Es necesario destacar el apoyo psicológico que necesitan los padres, el que debe ser

brindado por el equipo médico, dándole la seguridad de que pueden contar con ellos ante eventualidades como pudiera ser parto prematuro, aparición de signos de hidrops, etc.

### CONCLUSIONES

Por su incidencia e impacto, la detección prenatal de cardiopatías congénitas debe ser uno de los objetivos del examen ecográfico fetal. Existen momentos oportunos y metodologías recomendadas para la evaluación del corazón fetal durante el embarazo, tanto para la gestante de bajo como la de alto riesgo de dar a luz un recién nacido con una malformación cardíaca. Frente a la sospecha, el operador deberá solicitar una confirmación o descarte, hoy en día incluidas en la legislación AUGE.

### BIBLIOGRAFÍA

1. Cardiac screening examination of the fetus: guidelines for performing the Basic and extended Basic cardiac scan. *Ultrasound Obstet Gynecol* 2006;27:107-113. ([www.isuog.org](http://www.isuog.org)).
2. The normal fetal heart. Allan LD. In *Textbook of fetal cardiology*. Allan LD, Hornberger LK, Sharland G. Greenwich Medical Media, London, 2000.
3. 11-13+6 weeks scan. Nicolaidis K ([www.fetalmedicine.com](http://www.fetalmedicine.com)).
4. Viñals F, Heredia F, Giuliano A. The role of the three vessels and trachea view (3VT) in the diagnosis of congenital heart defects. *Ultrasound Obstet Gynecol* 2003;22:358-367.