

DOLOR TORÁCICO

CHEST PAIN

DR. JUAN RAMÓN SOTO S. (1)

1. DEPARTAMENTO DE ENFERMEDADES CARDIOVASCULARES, CLÍNICA LAS CONDES. PROFESOR ASISTENTE DE MEDICINA. UNIVERSIDAD DE CHILE.

Email: jsoto@clc.cl

RESUMEN

El dolor torácico agudo es uno de los motivos más frecuentes de consulta en servicios de urgencia. Una de sus causas más relevantes son los síndromes coronarios agudos. Sin embargo, existen muchas otras etiologías de dolor torácico agudo dentro de los diagnósticos diferenciales, algunas de ellas igualmente graves. En esta revisión se presentan las características clínicas que ayudan a diferenciar estos diversos cuadros, como también sus características electrocardiográficas y radiológicas. Se hace mención a los biomarcadores de daño miocárdico, de especial importancia dada su alta sensibilidad y especificidad. Debido a que este número de la Revista Médica CLC tiene como tema central trauma y urgencia, se han incluido aspectos habitualmente ausentes en revisiones de este tipo, como son commotio cordis ("conmoción" cardíaca) y el traumatismo torácico cerrado. Finalmente, se tocan tópicos referentes a las pruebas de provocación de isquemia sin y con imágenes y la tomografía computada de coronarias en la evaluación de pacientes con este síndrome.

Palabras clave: Dolor torácico, troponina, prueba de esfuerzo, commotio cordis.

SUMMARY

Acute chest pain is one of the most common reasons for presentation to the emergency department. One of its most relevant causes is acute coronary syndrome. However, there are many other etiologies for acute chest pain among the differential diagnoses, some of them being severe too. In this review, we present the clinical features that help to differentiate these several clinical conditions, as well as their

electrocardiographic and radiological characteristics. We address biomarkers of myocardial injury that have particular importance due to their high sensitivity and specificity. Because this issue of the Journal has as central subject trauma and urgency, we included topics commonly not considered in other reviews like this, such as commotio cordis and blunt thoracic trauma. Finally, we devoted some paragraphs to stress testing (with electrocardiography and imaging) and coronary multi detector computed tomography in the evaluation of patients with this syndrome.

Key words: Chest pain, troponin, stress test, commotio cordis.

INTRODUCCIÓN

El dolor torácico agudo es uno de los motivos más frecuentes de consulta en los servicios de urgencia de todo el mundo. La principal preocupación detrás de estos casos es que el síntoma sea causado por un síndrome coronario agudo. Sin embargo, luego de una evaluación clínica y de laboratorio apropiada, sólo un 15 a 25% de los pacientes que concurren por este síntoma resultan tener, finalmente, un síndrome coronario agudo (1). Por otra parte, alrededor de un 2% de los pacientes que acuden a los servicios de urgencia por molestias torácicas son dados de alta desde el servicio de urgencia a sus domicilios en circunstancias que sí tenían un síndrome coronario agudo en evolución (2). Es, en consecuencia, de gran trascendencia afinar lo más posible los protocolos de evaluación para minimizar este último porcentaje, evitando al mismo tiempo hospitalizaciones innecesarias.

Otras causas de dolor torácico agudo de origen cardiovascular, que pueden poner en riesgo la vida, son la embolia pulmonar y la disección aórtica.

CAUSAS DE DOLOR TORÁCICO AGUDO

Isquemia Miocárdica o Infarto Agudo del Miocardio

Constituye la causa más frecuente de dolor torácico agudo que puede poner en riesgo la vida (1, 3). Se produce cuando hay un desbalance entre el aporte de oxígeno al miocardio y los requerimientos metabólicos del mismo. Si este desbalance es lo suficientemente prolongado e intenso ocurrirá necrosis de tejido miocárdico, que es lo que conocemos como infarto. Si el desbalance no es tan severo o prolongado, la consecuencia será la isquemia miocárdica, sin necrosis tisular. La causa subyacente más frecuente de estos cuadros es la aterosclerosis coronaria complicada por una trombosis. En otras ocasiones, la causa es el espasmo coronario, lo que puede ocurrir tanto en ausencia como en presencia de placas ateroscleróticas (3).

Causas más infrecuentes son arteritis coronaria o de los segmentos proximales de la aorta, disección coronaria espontánea, disección de la aorta proximal con compromiso de las arterias coronarias (más frecuentemente la coronaria derecha), puentes miocárdicos, anomalías coronarias congénitas o fenómenos embólicos hacia la circulación coronaria (desde trombos intracardiacos, lesiones de endocarditis infecciosa o tumores cardíacos, tales como el mixoma o el fibroelastoma papilar) (3, 4).

La manifestación clínica característica de la isquemia miocárdica es la angina de pecho, síntoma que consiste en un dolor retroesternal opresivo, frecuentemente irradiado al hombro, brazos, cuello o epigastrio. En algunos pacientes, la isquemia miocárdica se expresa fundamentalmente por disnea. En el síndrome coronario agudo, el dolor torácico suele irse incrementando gradualmente en el plazo de minutos. Lo más habitual es que en el síndrome coronario agudo no exista un factor desencadenante específico. En una minoría de casos, el cuadro es precipitado por un estrés físico o emocional.

En algunos subgrupos de pacientes tales como mujeres, ancianos y diabéticos, los síntomas pueden ser notablemente atípicos (3 - 5). En personas jóvenes la probabilidad de dolor torácico de etiología isquémica es menor, sin embargo, debe indagarse la posibilidad de consumo de drogas ilícitas, en especial cocaína (6).

Embolía Pulmonar

Suele manifestarse clínicamente por el inicio súbito de disnea, dolor torácico de tipo pleurítico (punzante y con tope inspiratorio) asociados a taquicardia sinusal. Cuando la magnitud de la obstrucción de la circulación pulmonar es de mayor grado puede haber hipotensión, síncope y signos de insuficiencia cardíaca derecha. En ocasiones se expresa como dolor torácico retroesternal opresivo, de características similares a las de la angina, lo que se atribuye a hipertrofia ventricular derecha asociada a isquemia y a la distensión del tronco de la arteria pulmonar. A veces, se producen varios episodios de embolía pulmonar clínicamente silentes, apareciendo hipertensión pulmonar crónica y descubriéndose la etiología tromboembólica en el estudio etiológico de ésta (3). Los factores predisponentes son los períodos de reposo prolongados en cama, la cirugía (especialmente ortopédica), los viajes prolongados en avión, en el contexto de neoplasias malignas, el uso de anovulatorios en mujeres de más de 35 años, entre otros (7- 9).

La incidencia anual de embolía pulmonar ha sido estimada en 1/1000, pero probablemente esta cifra es una subestimación (9).

Disección Aórtica

Se caracteriza por el inicio súbito de un dolor muy intenso, que alcanza su mayor magnitud en forma casi instantánea y cuya ubicación en el tórax guarda correspondencia con la región de la aorta que ha sido afectada. Es así como, si la disección ha ocurrido en la aorta ascendente, el dolor será en la región anterior del tórax; en cambio, si el segmento afectado es la aorta torácica descendente, el dolor será en la zona posterior del tórax. El dolor, característicamente, va migrando en la medida en que la disección progresa. En el examen físico pueden constatar asimetrías de los pulsos o encontrarse signos de déficit

TABLA 1. CAUSAS POTENCIALES DE DOLOR TORÁCICO AGUDO NO CARDÍACO

PULMONARES

- Embolia pulmonar
- Neumotórax
- Neumonía
- Pleuresía

AÓRTICAS

- Disección aórtica
- Hematoma intramural
- Úlcera penetrante

GASTROINTESTINALES

- Úlcera péptica
- Reflujo gastroesofágico
- Espasmo esofágico
- Cólico biliar
- Pancreatitis

MUSCULOESQUELÉTICAS

- Costo-condritis
- Herpes zóster
- Fibromialgia
- Afecciones de la columna cervical

PSICOGÉNICAS

- Trastorno de ansiedad
- Crisis de pánico

(Adaptada de referencia número 5).

neurrológico por compromiso de los vasos que se originan en el arco aórtico e irrigan el cerebro. Es una condición más bien infrecuente, estimándose su incidencia anual en 3/100000 (10, 11). En las disecciones que comprometen la aorta torácica descendente, el factor de riesgo más importante es la hipertensión arterial sistémica. En cambio, en las disecciones de la aorta ascendente, entre los factores de riesgo se cuentan la válvula aórtica bicúspide (12), el embarazo y los síndromes de Marfan y Ehlers – Danlos (3).

Pericarditis Aguda

Sus síntomas, típicamente, consisten en un dolor de características pleuríticas, es decir, punzante, con tope inspiratorio y que se modifica con los cambios de posición corporales. Es característico que el dolor aumenta al adoptar el decúbito supino y disminuye al sentarse con el tórax inclinado hacia delante. El dolor puede ser precordial, pero dada la inervación, el dolor ocasionalmente es percibido en el borde superior de los músculos trapecios y en el cuello. Su causa suele ser viral aguda (13).

Afecciones Pulmonares

Hay tres condiciones relevantes. La primera es la traqueobronquitis, que puede causar dolor relativamente intenso en la línea media del tórax anterior, claramente exacerbado por la tos. La segunda es la neumonía, que puede presentar dolor sobre el pulmón afectado o incluso en los hipocondrios; dependiendo si existe o no compromiso pleural el dolor tendrá características pleuríticas. Por último, el neumotórax espontáneo se caracteriza por un dolor torácico intenso de inicio brusco asociado a disnea. Son fundamentales en su diagnóstico la auscultación cuidadosa de los campos pulmonares en busca de disminuciones del murmullo pulmonar y la radiografía de tórax. El neumotórax espontáneo puede ser primario, en cuyo caso se presenta típicamente en hombres jóvenes, altos y delgados, o bien secundario. En este último caso, suele afectar a pacientes portadores de enfermedad pulmonar obstructiva crónica (3).

Afecciones Digestivas

Existen varias condiciones que deben ser tenidas en consideración. El espasmo esofágico difuso puede ocasionar un malestar opresivo en la región retroesternal notablemente similar al de la angina de pecho; incluso, ambas condiciones pueden ser aliviadas mediante la administración de nitroglicerina, dado que la musculatura esofágica puede relajarse bajo el efecto de este medicamento. El reflujo gastroesofágico puede ocasionar un malestar retroesternal urente, que suele empeorar con el decúbito y mejorar con la posición erecta; asimismo, el malestar disminuye con el uso de antiácidos. La úlcera péptica en ocasiones puede dar origen a dolor torácico, además de su localización más típica en el epigastrio; ayuda a precisar el diagnóstico la ritmicidad del dolor ulceroso, esto es, el dolor se presenta a ciertas horas del día en relación con la vacuidad o llene del estómago: típicamente, el dolor es aliviado por la ingesta de alimentos. Finalmente, el cólico biliar y la pancreatitis aguda son cuadros que también han de ser considerados entre los diagnósticos diferenciales (5, 14).

Afecciones Músculo – Esqueléticas

En esta categoría deben mencionarse el dolor originado en las articulaciones condroesternales (particularmente la segunda y tercera izquierdas); cuando en estas articulaciones hay signos inflamatorios francos, se habla de síndrome de Tietze. En otras ocasiones, el dolor torácico se debe a la compresión de raíces nerviosas en el contexto de enfermedades degenerativas de la columna cervical o por herpes zóster. En estos casos, el dolor puede ser reproducido durante el examen físico mediante la palpación directa de la región torácica afectada o movimientos del cuello del paciente (15).

Crisis de Pánico

Es una de las causas frecuentes de consulta en los servicios de urgencia por dolor torácico. Se caracteriza por angustia marcada, hiperventilación en ocasiones asociada a parestesias de las extremidades, opresión precordial, sensación de disnea (3, 5).

Comotio Cordis (del latín: agitación del corazón)

Definición: estimulación mecánica del corazón por un impacto no penetrante en la región precordial que, a través de mecanismos cardíacos intrínsecos, da origen a trastornos del ritmo cardíaco de variado tipo, duración y gravedad -incluyendo muerte súbita de origen cardíaco- en ausencia de daño estructural o anatómico que explique cualquiera de los efectos observados (16).

Constituye la tercera causa de muerte súbita en deportistas jóvenes después de la miocardiopatía hipertrófica y de las anomalías coronarias congénitas. Afecta predominantemente a niños y adolescentes varones (edad promedio = 15 ± 9 años) (17). En la mayoría de los casos, ocurre mientras la víctima está participando en actividades deportivas recreativas o competitivas y recibe en la región precordial el impacto de una pelota, disco (hockey sobre hielo) o el golpe es causado por el choque corporal con un oponente (football, hockey, baseball, artes marciales, otros) (16, 18 - 21).

Típicamente, no se encuentran lesiones macroscópicas en el corazón ni en la pared torácica atribuibles al impacto. Asimismo, no hay evidencias de patología cardíaca estructural previa (21).

Respecto al mecanismo involucrado, se ha demostrado que el *comotio cordis* corresponde más bien a un evento arritmico primario (particularmente fibrilación ventricular) que se produce especialmente si concurren ciertas circunstancias:

1. Un impacto directamente sobre el corazón, con una liberación de energía sobre un área relativamente pequeña.
2. Debe ocurrir durante una estrecha ventana de tiempo (10 - 20 milisegundos) del ciclo cardíaco, en un período específico de la repolarización ventricular que es un poco antes del punto máximo de la onda T.
3. El tórax de la víctima debe ser flexible, de un diámetro antero-posterior relativamente reducido, como ocurre en niños o adolescentes. Cuando el impacto se produce fuera de este estrecho intervalo de tiempo, el resultado no es fibrilación ventricular, sino que puede resultar un bloqueo AV

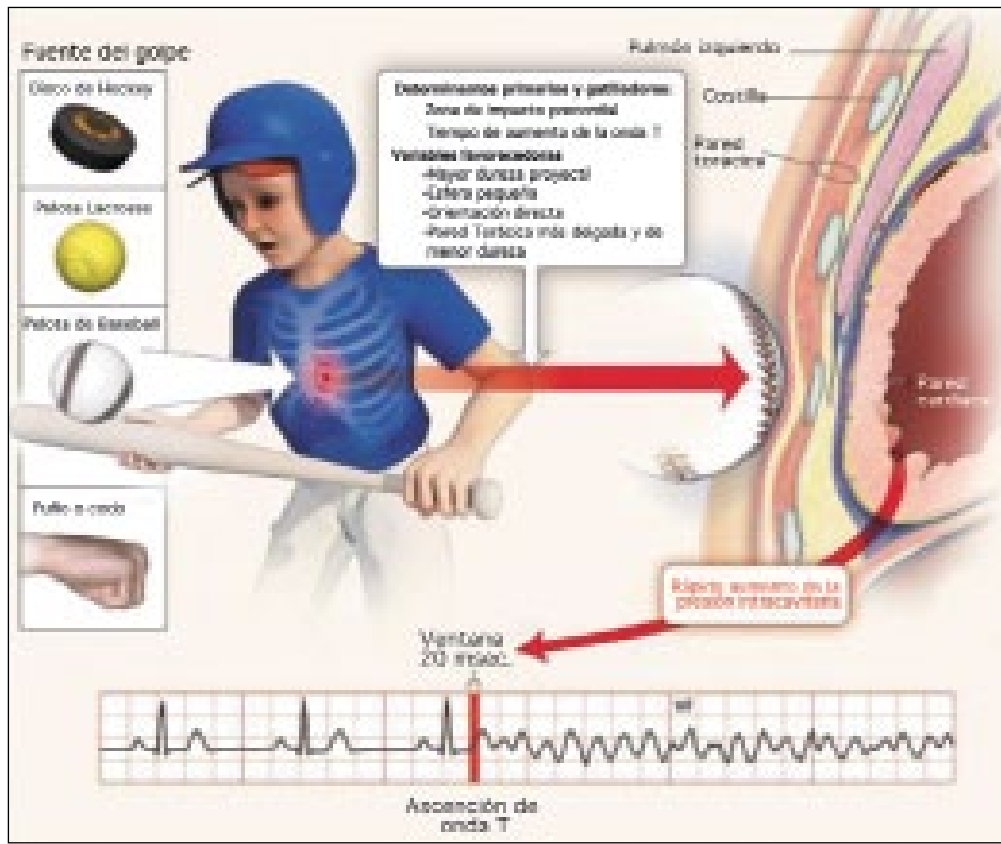


Figura 1. Comotio cordis.
Traducido de Maron BJ, Estes NA 3rd. Comotio cordis. N Engl J Med. 2010; 362: 917 - 27.

de tercer grado, bloqueo completo de rama izquierda o elevación del segmento ST transitorios (21).

Clínicamente, lo más habitual es el paro cardíaco por fibrilación ventricular inmediatamente después de un impacto precordial que parece desproporcionadamente suave o trivial en relación a la gravedad de esta expresión clínica. En ocasiones, el paciente alcanza a efectuar aún algunos movimientos antes de perder la conciencia, lo que sugiere que estos individuos presentan primero taquicardia ventricular que luego degenera en fibrilación ventricular. Otros pacientes pueden presentar manifestaciones menos serias tales como dolor torácico (angina pectoris traumática), disnea o algún grado de alteración de la conciencia con pulso irregular y presión arterial fluctuante (16).

En relación a la prevención y tratamiento de esta condición, un aspecto fundamental es difundir en la comunidad que impactos en la región precordial de una intensidad moderada, a veces en apariencia inofensivos, pueden ser muy peligrosos. Por último, una vez que el evento ha ocurrido, la estrategia más efectiva es el uso de un desfibrilador automático externo, por lo que la distribución de estos artefactos debería incrementarse drásticamente en nuestro medio. El golpe de puño aplicado a la región precordial con la intención de restaurar el ritmo normal parece ser inefectivo la mayoría de las veces (21).

Contusión Cardíaca

Definición: daño estructural cardíaco como consecuencia de un traumatismo torácico cerrado (22).

Se estima que en los traumatismos torácicos se produce una contusión cardíaca en el 10-16% de los casos. Si se utiliza como criterio diagnóstico de contusión el aumento de troponina I o T (marcadores de daño miocárdico altamente específicos y sensibles) esta cifra puede elevarse hasta alcanzar un 25%. El contexto más habitual en que estas lesiones ocurren es el de los accidentes de tráfico, aunque también se pueden presentar debido a caídas de altura, peleas o por la práctica de deportes de riesgo (22, 24).

El examen histológico suele demostrar hemorragias intramiocárdicas, edema y necrosis de células miocárdicas, es decir, alteraciones similares a las que caracterizan al infarto agudo del miocardio. Lesiones macroscópicas que pueden hallarse son petequias y equimosis en la superficie del corazón, derrame pericárdico, lesiones valvulares, dilatación ventricular (más frecuentemente del derecho), ruptura del séptum interventricular y trombos dentro de las cámaras cardíacas. El examen de los grandes vasos puede revelar laceración del endotelio de la aorta o disección de esta última. Asimismo, puede ocurrir ruptura aórtica (22, 24).

TABLA 2. CAUSAS NO TROMBÓTICAS, CON SU MECANISMO PROBABLE, DE ELEVACIÓN DE TROPONINAS CARDÍACAS

| DIAGNÓSTICO | MECANISMO |
|--|---|
| ISQUEMIA Sepsis / Respuesta inflamatoria sistémica Hipotensión Hipovolemia Taquicardia / Fibrilación auricular Hipertrofia ventricular izquierda Espasmo coronario Ataque vascular cerebral Ingestión de simpaticomiméticos | Depresión miocárdica / desequilibrio aporte - demanda ↓ Presión de perfusión ↓ Presión de llenado y ↓ gasto cardíaco Desequilibrio aporte - demanda Isquemia subendocárdica Isquemia miocárdica prolongada (necrosis) Desbalance sistema nervioso autónomo Efectos adrenérgicos directos |
| DAÑO MIOCÁRDICO DIRECTO Contusión cardíaca Cardioversión eléctrica Enfermedades infiltrativas cardíacas Quimioterapia Miocarditis Pericarditis Trasplante cardíaco | Traumático Traumático Compresión de miocitos Toxicidad cardíaca Inflamatorio Inflamatorio Inflamatorio / Autoinmune |
| SOBRECARGA MIOCÁRDICA Insuficiencia cardíaca congestiva Embolia pulmonar Hipertensión pulmonar Ejercicio Físico Extenuante | Estiramiento (<i>stretch</i>) de la pared ventricular Estiramiento (<i>stretch</i>) de la pared ventricular Estiramiento (<i>stretch</i>) de la pared ventricular Estiramiento (<i>stretch</i>) de la pared ventricular |
| INSUFICIENCIA RENAL CRÓNICA | Desconocido |

Adaptada de referencia 30.

El mecanismo de generación de una contusión cardíaca suele ser el de un impacto torácico de energía alta en el que se produce una compresión del corazón entre el esternón y la columna vertebral. En otras ocasiones, el mecanismo es la desaceleración que ocurre en una colisión de tráfico en que, al producirse una brusca detención del tórax en su desplazamiento hacia delante, el corazón continúa por inercia con este desplazamiento impactando entonces contra la superficie posterior del esternón. La contusión cardíaca se ha descrito también como una consecuencia directa de maniobras de resucitación cardiopulmonar. Por su situación anterior, la cámara cardíaca más afectada en las contusiones de este órgano es el ventrículo derecho (24).

La expresión clínica de esta condición variará considerablemente de acuerdo a la magnitud y tipo de daño anatómico sufrido por el corazón. Manifestaciones clínicas frecuentes son dolor torácico y palpitaciones

cardíacas. Síntomas y signos de insuficiencia cardíaca aguda son menos frecuentes. Algunos pacientes presentarán los síntomas y signos del taponamiento cardíaco. Otros, exhibirán las características clínicas de la disección aórtica (22, 24).

Diagnóstico: debe tenerse un alto grado de sospecha clínica, ya que frecuentemente la contusión cardíaca se presentará en un paciente politraumatizado con múltiples lesiones que oscurecen las manifestaciones clínicas del cuadro que nos ocupa. Ante la posibilidad de este diagnóstico, de particular valor es la medición de troponina I o T, debido a su alta sensibilidad y especificidad. Dada su cinética, es siempre importante contar con muestras seriadas, salvo que el accidente haya ocurrido hace varias horas. La creatinquinasa total y MB tienen menos especificidad que la troponina debido a que en pacientes politraumatizados suelen subir marcadamente por el daño muscular esquelético asociado (24).

El electrocardiograma en reposo es útil, sin embargo, su sensibilidad es baja debido a que - como se ha indicado antes - la cámara cardíaca más frecuentemente afectada es la ventricular derecha y ésta tiene escasa representación electrocardiográfica dado que la masa del ventrículo izquierdo es comparativamente muy superior. Es así como, incluso estudios en que se utilizaron sistemáticamente las derivaciones precordiales derechas, V3R y V4R, evidenciaron una sensibilidad del electrocardiograma solo regular. Pese a estas deficiencias, los electrocardiogramas seriados deben efectuarse siempre, no bastando que el primero resulte normal (23).

Como muestra la Tabla 3, el ecocardiograma tiene un gran valor diagnóstico potencial al permitir demostrar numerosas alteraciones relevantes. Sin embargo, frecuentemente los pacientes que han sufrido un traumatismo torácico son difíciles de estudiar desde superficie (dolor o tórax cubierto por apósitos), por lo que el ecocardiograma transesofágico adquiere mayor relevancia. Diversos estudios han demostrado que, en general, esta técnica es segura en este contexto (22, 24).

Otras técnicas tales como la tomografía computada cardíaca pueden ser útiles, particularmente para la detección de lesiones asociadas en los grandes vasos o en otras estructuras (esqueleto y pulmones). Lo mismo puede decirse de la resonancia magnética de tórax en pacientes hemodinámicamente estables (22, 24).

Respecto a la estratificación de riesgo y tratamiento, los pacientes politraumatizados graves, con inestabilidad hemodinámica, en los cuales la sospecha de contusión cardíaca es alta deben ser ingresados a una unidad de tratamiento intensivo y ser sometidos a un ecocardiograma. Por las condiciones del tórax en estos pacientes, las más de las veces este deberá ser transesofágico y las medidas terapéuticas posteriores estarán definidas por sus hallazgos (22).

TABLA 3. HALLAZGOS ECOCARDIOGRÁFICOS EN LA CONTUSIÓN CARDÍACA

| Ecocardiograma Transtorácico |
|---|
| Alteraciones de la contractilidad segmentaria |
| Derrame pericárdico |
| Lesiones valvulares |
| Dilatación ventricular (más frecuente, derecha) |
| Ruptura del séptum interventricular |
| Trombo intracardiaco |
| Ecocardiograma Transesofágico |
| Disección aórtica |
| Ruptura aórtica |

(Adaptada de referencia número 22).

En el otro extremo están los pacientes que han sufrido lesiones torácicas relativamente leves, pero en los cuales debe definirse si han sufrido o no una contusión cardíaca. En este grupo tiene gran utilidad la determinación de troponinas y el electrocardiograma de reposo. Si estas pruebas son normales (considerando los tiempos que tardan las troponinas en elevarse), el riesgo de lesión cardíaca y de complicaciones posteriores es bajo y el paciente podría ser dado de alta. Por último, pacientes con elevación de troponinas y/o electrocardiograma anormal, deben ser hospitalizados en una unidad monitorizada y ser sometidos a un ecocardiograma. En estos casos, la hospitalización no es prolongada, ya que alrededor del 90% de complicaciones graves, tales como arritmias ventriculares o insuficiencia cardíaca aguda, se concentran en las primeras 24 - 48 horas que siguen al traumatismo índice (22-24) .

Las complicaciones potenciales, tanto precoces como tardías, que pueden observarse tras una contusión cardíaca se exponen en la Tabla 4.

ENFRENTAMIENTO INICIAL

Cuando el médico efectúa la evaluación inicial de un paciente con dolor torácico agudo, hay tres preguntas prioritarias que debe responder, incluso antes de intentar formular un diagnóstico preciso:

1. Estabilidad Clínica: ¿requiere el paciente medidas terapéuticas inmediatas debido a que se encuentra en shock o en insuficiencia respiratoria aguda?

TABLA 4. COMPLICACIONES PRECOCES Y TARDÍAS DE LA CONTUSIÓN CARDÍACA

| Complicaciones Precoces |
|--|
| -Arritmias Supraventriculares y Ventriculares |
| -Ruptura Cardíaca (pared libre) con Hemopericardio y taponamiento |
| -Ruptura del Séptum Interventricular |
| -Insuficiencias Valvulares (lesiones de velos, músculos papilares y cuerdas) |
| -Trombos Intracardiacos (eventos tromboembólicos) |
| -Lesiones de Arterias Coronarias (infarto agudo del miocardio) |
| Complicaciones Tardías |
| -Aneurisma Ventricular |
| -Dilatación Ventricular Crónica Asociada a Disfunción Sistólica |
| -Pericarditis Constrictiva |
| -Arritmias Ventriculares (originadas en cicatrices o aneurismas ventriculares) |

(Adaptada de referencia número 22).

2. Si la respuesta a la pregunta anterior es negativa, ¿cuál es la probabilidad de que el paciente, aun estando estable en lo inmediato, esté cursando un cuadro potencialmente fatal como un síndrome coronario agudo, embolia pulmonar o disección aórtica?

3. Si la respuesta a la pregunta anterior es negativa, ¿es seguro dar de alta al paciente a su domicilio, o es preferible dejarlo en observación por más tiempo y efectuar pruebas adicionales? (3).

Por otra parte, cuando la sospecha diagnóstica está más circunscrita a un síndrome coronario agudo, debemos clasificar al paciente en uno de los siguientes cuatro grupos (5, 25):

1. Paciente con síntomas compatibles con un síndrome coronario agudo y elevación del segmento ST en el electrocardiograma inicial: considerar REPERFUSIÓN MIOCÁRDICA INMEDIATA (angioplastia primaria o trombolisis sistémica).

2. Paciente sin elevación del segmento ST, pero con características de alto riesgo, tales como electrocardiograma anormal sugerente de isquemia y/o inestabilidad hemodinámica y/o historia (por ejemplo, angina en reposo): HOSPITALIZAR EN UNIDAD ESPECIALIZADA (UNIDAD CORONARIA). Considerar estudio con coronariografía precoz.

3. Sin evidencias objetivas de síndrome coronario agudo, pero con sospecha de este por síntomas: OBSERVACIÓN ADICIONAL PARA ELECTROCARDIOGRAMAS Y BIOMARCADORES DE DAÑO MIOCÁRDICO SERIADOS.

4. Causa evidente, no cardíaca de los síntomas: CONDUCTA DE ACUERDO A ESTA CAUSA.

Evaluación del paciente con dolor torácico agudo

Esta debe incluir, además de la anamnesis y examen físico ya tratados más arriba, lo siguiente:

1. Electrocardiograma.
2. Radiografía de Tórax.
3. Marcadores séricos de daño miocárdico (troponinas, CK - MB).

Electrocardiograma

En pacientes que consultan por dolor o malestar torácico agudo debe ser obtenido lo más precozmente posible dada la posibilidad de pesquisar infartos agudos con elevación de ST. Como es sabido, estos pacientes se benefician de terapia de perfusión implementada a la brevedad (farmacológica o angioplastia) (3, 4).

El electrocardiograma proporciona información diagnóstica y pronóstica. Debe eso sí tenerse claro que un electrocardiograma en reposo normal, no excluye la posibilidad de un síndrome coronario agudo en evolución. Es así como hasta un 2% de los pacientes sin historia de enfermedad coronaria previa y electrocardiograma normal presentan, de todos modos, un cuadro coronario agudo. Esta cifra asciende a un 4% en los pacientes con historia de enfermedad coronaria previa y electrocardiograma normal. De ahí la importancia de integrar la información provista por el electrocardiograma con datos de la anamnesis y examen físico, así como de la obtención de electrocardiogramas seriados y de muestras sanguíneas para marcadores de necrosis miocárdica (3, 5).

Un electrocardiograma con elevación difusa del segmento ST (en más derivaciones que las que corresponderían al territorio irrigado por una arteria coronaria) y con depresión del segmento PR sugiere fuertemente el diagnóstico de pericarditis aguda (13).

Por otra parte, un electrocardiograma que muestra desviación del eje eléctrico de los complejos QRS hacia la derecha, bloqueo de rama derecha del haz de His y T negativa en las derivaciones precordiales derechas es sugerente de embolia pulmonar (3).

En pacientes con infarto agudo del miocardio de pared inferior es útil obtener las derivaciones precordiales V3R y V4R (derechas) para evaluar el compromiso eventual del ventrículo derecho. Asimismo, la obtención de trazados electrocardiográficos que incluyan derivaciones posteriores (V7, V8 y V9) ayuda para la detección de infartos que afectan los segmentos del ventrículo izquierdo irrigados por la arteria circunfleja, región que, en general, tiene escasa representación en el electrocardiograma estándar de 12 derivaciones (3).

Radiografía de Tórax

Esta es habitualmente normal en los pacientes con sospecha de síndrome coronario agudo, pero es razonable efectuarla siempre. En ocasiones, puede mostrar signos de edema pulmonar debido a disfunción ventricular inducida por la isquemia.

En otros casos puede revelar un mediastino más ancho que lo habitual, ayudando a plantear la posibilidad de una disección aórtica.

En la embolia pulmonar es normal la mayoría de las veces, pero a veces muestra signos que sirven de apoyo diagnóstico indirecto, tales como atelectasias, ascenso de parte del diafragma o derrame pleural. Mucho más excepcionalmente, puede mostrar una imagen pulmonar periférica, en forma de cuña, cuya base es subpleural.

Evidentemente, la radiografía es muy útil para fundamentar el diagnóstico de neumonía o neumotórax (3, 5).

Biomarcadores de Daño Miocárdico

En todos los pacientes en que se sospecha un síndrome coronario agudo deben efectuarse mediciones en sangre de estas sustancias. Las preferidas son las troponinas (I o T) debido a su mayor sensibilidad y especificidad respecto de la creatina cinasa fracción MB (CK - MB) (26-30). Las troponinas, en muestras seriadas efectuadas hasta 12 horas después del inicio de los síntomas, tienen una sensibilidad >95% y una especificidad en torno al 90% (26, 27). Su alta especificidad se debe a que las troponinas cardíacas son proteínas codificadas por genes exclusivos del músculo cardíaco, en tanto que las troponinas del músculo esquelético, al ser codificadas por genes diferentes, tienen una estructura molecular distinta (3). De hecho, cuando se detecta una elevación de troponina cardíaca y luego se descarta un síndrome coronario agudo, lo que esa situación representa la mayoría de las veces es que efectivamente ha habido daño miocárdico, solo que este no es

de origen isquémico (ejemplos: miocarditis aguda, contusión cardíaca, sobrecarga ventricular izquierda en crisis hipertensiva o derecha en caso de embolía pulmonar, entre otras) (27-30).

Cuando se dispone de troponinas, de todas formas se recomienda obtener muestras seriadas de CK-MB, dado que si bien esta última es menos sensible y específica que las troponinas, debido a su vida media más corta permite la detección de un eventual reinfarto. En los centros en que no se cuenta con la determinación de troponinas, la CK-MB es una alternativa perfectamente aceptable (3, 4).

Unidades de Dolor Torácico

Los pacientes considerados como de bajo riesgo de tener un síndrome coronario agudo y con baja probabilidad de presentar complicaciones graves, pueden ser observados por 6 a 12 horas en unidades de dolor torácico. Estas unidades están ubicadas con frecuencia en las proximidades del servicio de urgencia y cuentan con un desfibrilador, monitorización electrocardiográfica continua y la capacidad de obtener muestras seriadas de biomarcadores de daño miocárdico. Aquellos pacientes que en este período de observación desarrollen síntomas o signos de isquemia o elevación de troponinas o CK-MB, son trasladados a la unidad coronaria del hospital. En cambio, los pacientes que evolucionan sin incidentes pueden ser sometidos, previo al alta, a una prueba de esfuerzo convencional o a otra prueba de provocación de isquemia. En algunos casos, puede ser seguro dar de alta al paciente y efectuar ambulatoriamente la prueba de esfuerzo. Si se decide optar por esta última estrategia, el test de esfuerzo debiera ser realizado no más allá de 72 horas después del alta, el paciente debe poder volver a consultar en forma expedita en caso de reaparición de la sintomatología y es razonable indicar ácido acetilsalicílico (100 mg/día) y nitroglicerina sublingual. El autor no es partidario del uso rutinario de β -bloqueadores en este subgrupo, puesto que puede disminuir significativamente la sensibilidad diagnóstica de la prueba de esfuerzo que se ha planificado (31).

Pruebas no Invasivas Precoces

1. Prueba de esfuerzo

Puede realizarse precozmente en pacientes con bajo riesgo de síndrome coronario agudo (entre 6 - 12 horas luego de su ingreso al hospital o unidad de dolor torácico). Entre las ventajas de la prueba de esfuerzo convencional se cuentan su relativo bajo costo y amplia disponibilidad. Diversos estudios han demostrado su seguridad como también su alto valor predictivo negativo para eventos adversos posteriores, en caso de resultar normal (32, 33). Para que esta estrategia resulte útil y segura, el paciente debe estar sin dolor al momento de efectuar la prueba, o si persiste, este debe ser atípico; los electrocardiogramas de 12 derivaciones de ingreso como también el obtenido inmediatamente antes del examen no deben mostrar isquemia ni deben tener alteraciones basales de ST que dificulten la interpretación de la prueba de esfuerzo. Por último, los biomarcadores de daño miocárdico del paciente deben ser negativos.

2. Pruebas de Provocación de Isquemia con Imágenes

Entre estas se cuentan el ecocardiograma de estrés y el cintigrama miocárdico SPECT. Las principales indicaciones de estas pruebas están dadas por pacientes incapaces de ejercitarse o bien que presentan alteraciones basales en sus electrocardiogramas de reposo que harán incierta la interpretación del electrocardiograma de esfuerzo. Otro motivo para solicitar este tipo de pruebas es si el clínico desea una mayor sensibilidad diagnóstica y, además, una mayor precisión diagnóstica, ya que tanto el ecocardiograma de estrés como el cintigrama pueden cuantificar la magnitud de la isquemia y localizarla; esto es, decir con bastante precisión cuáles segmentos del ventrículo izquierdo están afectados por el proceso isquémico. Las desventajas de estas pruebas son su mayor costo económico y menor disponibilidad en los diversos centros (34-36, 38).

3. Cintigrama miocárdico con inyección del trazador en reposo (durante los síntomas)

La inyección de un isótopo radiactivo (99mTecnecio – sestamibi) en reposo, mientras el paciente está experimentando los síntomas en el servicio de urgencia, es una estrategia que también se ha demostrado útil para determinar si los síntomas son causados por isquemia. La mayor sensibilidad de esta prueba se obtiene si la inyección se efectúa durante el dolor y las imágenes en la gammacámara SPECT son obtenidas incluso hasta 2 o 4 horas después de la resolución de los síntomas. Esto es así debido a que una vez efectuada la inyección, el 99mTecnecio – sestamibi no redistribuye significativamente, quedando como “congelado” en el tiempo, marcando qué segmentos se encontraban isquémicos o hipoperfundidos en el momento de la inyección, lo que permite adquirir las imágenes en forma diferida (34-37).

La ecocardiografía en reposo, durante los síntomas o poco después de la resolución de estos, también tiene gran valor porque puede permitir evidenciar trastornos de la motilidad segmentaria del ventrículo izquierdo que apoyen el diagnóstico de isquemia miocárdica. Igual que en el caso del SPECT en reposo, si la región isquémica es pequeña y limitada solo al subendocardio, ambas pruebas pueden arrojar resultados falsos negativos.

4. Tomografía computada cardíaca

A diferencia de las pruebas de imágenes mencionadas anteriormente (las que proporcionan datos funcionales), la tomografía computada cardíaca utilizando escáneres con múltiples filas de detectores (en nuestro medio entre 64 y 128), provee información anatómica respecto de los vasos coronarios. Su valor predictivo negativo para excluir un síndrome coronario agudo es muy elevado. Esto último, hace que su utilidad principal esté en el subgrupo de pacientes con probabilidad baja a intermedia de síndrome coronario agudo, en que el clínico no espera un resultado positivo, así ayudando decisivamente a descartar el diagnóstico. Su valor predictivo positivo no es óptimo, lo que determina que su uso en pacientes con probabilidad más alta redunde en mayor número de coronariografías y de intervenciones coronarias percutáneas que lo que sucede cuando el estudio se efectúa por otros

medios. Utilizada en pacientes bien seleccionados, es una técnica de gran utilidad. Debe tenerse precaución con su uso en mujeres jóvenes dada la dosis de radiación que aún hoy implica, ya que esta es focalizada en gran medida al tejido mamario, incrementando, al menos

teóricamente el riesgo de desarrollo futuro de neoplasias malignas en este órgano. Asimismo, debe recordarse que se utiliza medio de contraste yodado, siendo prudente revisar la función renal y los antecedentes de alergias (39).

REFERENCIAS BIBLIOGRÁFICAS

- Lindsell CJ, Anantharaman V, Diercks D, Han JH, Hoekstra JW, Hollander JE, et al. The internet tracking registry of acute coronary syndromes: a multicenter registry of patients with suspicion of acute coronary syndromes reported using the standardized reporting guidelines for emergency department chest pain studies. *Ann Emerg Med.* 2006; 48: 666 – 77.
- Pope JH, Aufderheide TP, Ruthazer R, Woolard RN, Feldman JA, Beshansky JR, et al. Missed diagnoses of acute cardiac ischemia in emergency department. *N Engl J Med.* 2000; 342: 1163 – 70.
- Sabatine MS, Cannon CP. Approach to the patient with chest pain. In: Bonow RO, Mann DL, Zipes DP, Libby P, eds. *Braunwald's Heart Disease: A Textbook of Cardiovascular Medicine.* 9th ed. Philadelphia, PA: Elsevier Saunders; 2011: 1076 – 86.
- Wright RS, Anderson JL, Adams CD, Bridges CR, Casey DE, Ettinger SM, et al. 2011 ACCF/AHA Focused Update Incorporated into the ACC/AHA 2007 Guidelines for the Management of Patients with Unstable Angina/Non ST – Elevation Myocardial Infarction: A Report of the American College of Cardiology Foundation/American Heart Association Task Force on Practice Guidelines Developed in Collaboration with the American Academy of Family Physicians, Society for Cardiovascular Angiography and Interventions, and the Society of Thoracic Surgeons. *J Am Coll Cardiol.* 2011; 57: e215 – e367.
- Kontos MC, Diercks DB, Kirk JD. Emergency department and office-based evaluation of patients with chest pain. *Mayo Clin Proc.* 2010; 85: 284-299.
- McCord J, Jneid H, Hollander JE, de Lemos JA, Cercek V, Hsue P, et al. Management of cocaine – associated chest pain and myocardial infarction: A scientific statement from the American Heart Association Acute Cardiac Care Committee of the Council on Clinical Cardiology. *Circulation.* 2008; 117:1897-907.
- Kabrhel C, Camargo CA, Goldhaber SZ. Clinical gestalt and the diagnosis of pulmonary embolism: does experience matter? *Chest.* 2005; 127:1627-30.
- Roy PM, Meyer G, Vielle B, Le Gall C, Verschuren F, Carpentier F, et al. Appropriateness of diagnostic management and outcomes in suspected pulmonary embolism. *Ann Intern Med.* 2006; 144:157-64.
- Van Belle A, Büller HR, Huisman MV, Huisman PM, Kaasjager K, Kamphuisen PW, et al. Effectiveness of managing suspected pulmonary embolism using an algorithm combining clinical probability, D-dimer testing, and computed tomography. *JAMA.* 2006; 295:172-9.
- Spittell PC, Spittell JA, Joyce JW, Tajik AJ, Edwards WD, Schaff HV, Stanson AW. Clinical features and differential diagnosis of aortic dissection: Experience with 236 cases (1980 through 1990). *Mayo Clin Proc.* 1993; 68:642-651.
- Mészáros I, Mórocz J, Szlávi J, Schmidt J, Tornóci L, Nagy L, Szép L. Epidemiology and clinicopathology of aortic dissection: A population – based longitudinal study over 27 years. *Chest.* 2000; 117:1271-78.
- Evangelista A. Bicuspid aortic valve and aortic root disease. *Curr Cardiol Rep.* 2011; 13:234-41.
- Lange RA, Hillis LD. Clinical practice. Acute pericarditis. *N Engl J Med.* 2004; 351: 2195 – 2202.
- Goic A. Síndromes Digestivos. En: Goic A, Chamorro G, Reyes H, eds. *Semiología Médica.* 2ª ed. Santiago de Chile: Mediterráneo; 1999: 217-232.
- Suárez LD. Examen del Tórax. En: Argente HA, Álvarez ME, eds. *Semiología Médica.* 1ª ed. Buenos Aires: Editorial Médica Panamericana; 2005: 366 – 390.
- Nesbitt AD, Cooper PJ, Kohl P. Rediscovering commotio cordis. *Lancet.* 2001; 357: 1195 – 1197.
- Maron BJ, Doerer JJ, Haas TS, Tierney DM, Mueller FO. Sudden deaths in young competitive athletes: analysis of 1866 deaths in the United States, 1980 – 2006. *Circulation.* 2009; 119: 1085 – 92.
- Maron BJ, Poliac LC, Kaplan JA, Mueller FO. Blunt impact to the chest leading to sudden death from cardiac arrest during sport activities. *N Engl J Med.* 1995; 333: 337 – 42.
- Maron BJ, Gohman TE, Kyle SB, Estes NA 3rd, Link MS. Clinical profile and spectrum of commotio cordis. *JAMA.* 2002; 287: 1142 – 6.
- Maron BJ, Estes NA 3rd, Link MS. Task Force 11: Commotio cordis. *J Am Coll Cardiol.* 2005; 45: 1371 – 3.
- Maron BJ, Estes NA 3rd. Commotio cordis. *N Engl J Med.* 2010; 362: 917 – 27.
- Sybrandy KC, Cramer MJM, Burgersdijk C. Diagnosing cardiac contusion: old wisdom and new insights. *Heart.* 2003; 89: 485 – 489.
- Walsh P, Marks G, Aranguri C, Williams J, Rothenberg SJ, Dang C, Juan G, Bishop M, Ordog G, Wasserberger J. Use of V4R in patients who sustain blunt chest trauma. *J Trauma.* 2001; 51: 60 – 3.
- Echevarría JR, San Román A. Evaluación y tratamiento de los traumatismos cardíacos. *Rev Esp Cardiol.* 2000; 53: 727 – 735.
- Lee TH, Goldman L. Evaluation of the patient with acute chest pain. *N Engl J Med.* 2000; 342:1187-95.
- Thygesen K, Alpert JS, White HD; Joint ESC/ACCF/AHA/WHF Task Force for the Redefinition of Myocardial Infarction. Universal definition of myocardial infarction. *J Am Coll Cardiol.* 2007; 50:2173-95.
- Peacock WF, De Marco T, Fonarow GC, Diercks D, Wynne J, Apple FS, Wu AH. Cardiac troponin and outcome in acute heart failure. *N Engl J Med.* 2008; 358:2117- 26.
- Khan NA, Hemmelgarn BR, Tonelli M, Thompson CR, Levin A. Prognostic value of troponin T and I among asymptomatic patients with end-stage renal disease: A meta-analysis. *Circulation.* 2005; 112:3088-96.
- Favory R, Neviere R. Significance and interpretation of elevated troponin in septic patients. *Crit care.* 2006; 10:224.
- Jeremias A, Gibson CM. Narrative review: Alternative causes for elevated cardiac troponin levels when acute coronary syndromes are excluded. *Ann Intern Med.* 2005; 142:786-791.

31. Farkouh ME, Smars PA, Reeder GS, Zinsmeister AR, Evans RW, Meloy TD, Kopecky SL, Allen M, Allison TG, Gibbons RJ, Gabriel SE. A clinical trial of a chest-pain observation unit for patients with unstable angina. *N Engl J Med.* 1998; 339:1882-88.
32. Polanczyk CA, Johnson PA, Hartley LH, Walls RM, Shaykevich S, Lee TH. Clinical correlates and prognostic significance of early negative exercise tolerance test in patients with acute chest pain seen in the hospital emergency department. *Am J Cardiol.* 1998; 81:288-92.
33. Amsterdam EA, Kirk JD, Diercks DB, Lewis WR, Turnipseed SD. Exercise testing in chest pain units: Rationale, implementation, and results. *Cardiol Clin.* 2005; 23:503-16.
34. Kontos MC, Tatum JL. Imaging in the evaluation of the patient with suspected acute coronary syndrome. *Cardiol Clin.* 2005; 23:517-30.
35. Marcassa C, Bax JJ, Bengel F, Hesse B, Petersen CL, Reyes E, Underwood R. Clinical value, cost-effectiveness, and safety of myocardial perfusion scintigraphy: a position statement. *Eur Heart J.* 2008; 29:557-63.
36. Udelson JE, Beshansky JR, Ballin DS, Feldman JA, Griffith JL, Handler J, Heller GV, et al. Myocardial perfusion imaging for evaluation and triage of patients with suspected acute cardiac ischemia. A randomized controlled trial. *JAMA.* 2002; 288:2693-700.
37. Schaeffer MW, Brennan TD, Hughes JA, Gibler WB, Gerson MC. Resting radionuclide myocardial perfusion imaging in a chest pain center including an overnight delayed image acquisition protocol. *J Nucl Med Technol.* 2007; 35:242-45.
38. Conti A, Sammiceli L, Gallini C, Costanzo EN, Antonucci D, Barletta G. Assessment of patients with low-risk chest pain in the emergency department: Head to head comparison of exercise stress echocardiography and exercise myocardial SPECT. *Am Heart J.* 2005; 149:894-901.
39. Goldstein JA, Gallagher MJ, O'Neill WW, Ross MA, O'Neill BJ, Raff GL. A randomized controlled trial of multi-slice coronary computed tomography for evaluation of acute chest pain. *J Am Coll Cardiol* 2007; 49:863-71.

El autor declara no tener conflictos de interés, en relación a este artículo.